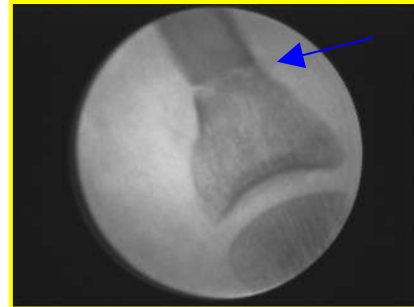

# TÉCNICAS O. D. I. EN CIRUGÍA M. I. S.

## TÉCNICA O. D. I. (Osteotomías Digitales Incompletas)

Es el conjunto de **osteotomías incompletas**, realizadas con cirugía de mínima incisión, cuyo objetivo es la corrección posicional de un segmento óseo.



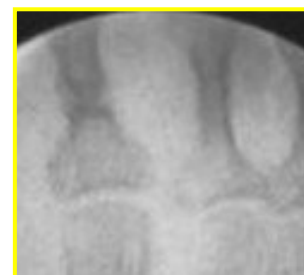Las técnicas O. D. I. se realizan principalmente en la FP y FM de los dedos del pie y en algunas ocasiones también en los metatarsianos. La mayoría de las veces es necesario utilizar otras técnicas de cirugía MIS sobre tejidos blandos, o combinar otras osteotomías O. D. I. en diferentes segmentos óseos.

### Fisiología ósea

Las técnicas O.D.I. son fracturas controladas producidas en los huesos en forma de tallo verde. Este tipo de fracturas no producen desplazamiento de los segmentos sino una deformidad angular del hueso.

En todo foco de fractura se produce una hemorragia con la consiguiente formación del coágulo. Su posterior revascularización provoca la formación de tejido fibrovascular sobre el que se depositarán las sales minerales y fibras colágenas.

En un primer momento ocurre la **consolidación primaria** o formación del callo blando. Es una reacción subperióstica que suele ocurrir en la 3ª o 4ª semana en los huesos largos o con una gran cortical, tal como es el caso de los dedos que son objeto de esta exposición. Una vez que ha ocurrido la formación de este callo blando en una fractura, ésta es considerada como estable por lo que son importantes los vendajes y las ferulizaciones externas durante este periodo.



Posteriormente y como reacción del endostio se forma el callo duro o **consolidación secundaria** hasta aproximadamente la décima o duodécima semana.

Los dedos de los pies están formados por falanges que son consideradas huesos largos cuya cortical es muy flexible por lo que nos permitirán realizar este tipo de técnicas con gran éxito y obtener unos resultados óptimos.

## Ejecución y Localización


Para tener una mayor claridad de las posibilidades correctoras de las técnicas O.D.I. además de los ejes habituales, tomaremos como referencia el **eje medio del cuerpo** y el **eje propio del segmento óseo** que vamos a corregir. Estos dos ejes nos definirán la alteración postural del segmento:

- Flexión plantar
- Flexión dorsal
- Lateralización Interna (Adducción)
- Lateralización Externa (Abducción)
- Rotación interna
- Rotación externa

En algunas ocasiones, las deformidades se producen por la combinación de dos de las alteraciones anteriores, teniendo así:

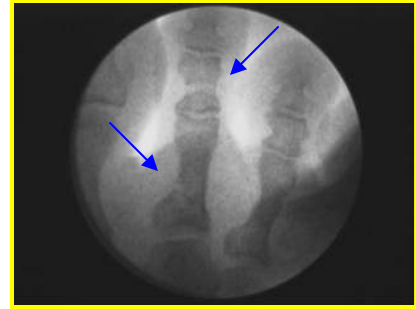
- Supraducción (flexión dorsal + lateralización interna y/o externa)
- Infraducción (flexión plantar + lateralización interna y/o externa)

Las osteotomías se ejecutarán en forma de cuña cuya **base** estará en la posición opuesta a la dirección de la deformidad de manera que respetaremos la cortical contraria para que nos sirva de **bisagra**. Iremos ampliando la base de la cuña mediante fresado comprobando continuamente su capacidad correctora hasta que consigamos la realineación del eje.



El número de osteotomías que se deben realizar irá en función del grado de deformidad pudiéndose incluso llevar a cabo hasta dos osteotomías en el mismo segmento (proximal y distal).

La localización, como norma general, será la parte más proximal del segmento ya que además de ser más estable, está más vascularizada y se obtiene un mayor grado de corrección; no obstante, las posibilidades que nos ofrecen las técnicas O. D. I. nos permiten realizar osteotomías en cualquier localización.



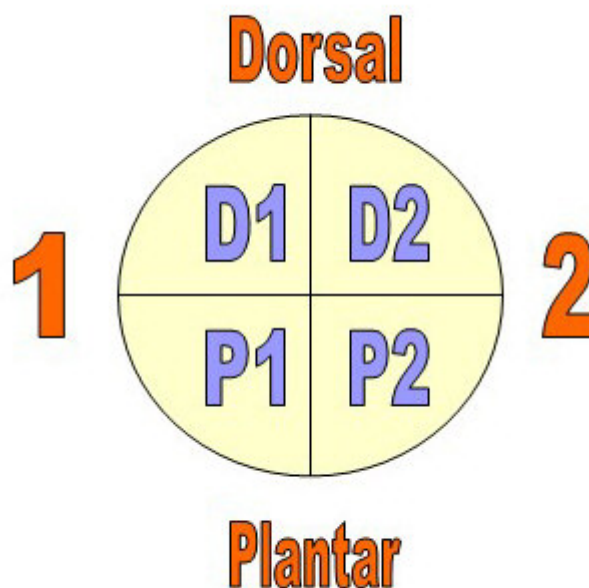
La combinación de técnicas O. D. I. en diferentes segmentos (FP, FM, FD) y la complementación de otras técnicas MIS (exóstosis dorsales, técnicas en partes blandas) nos permitirán la total modificación de la deformidad.

Para una mejor visualización de las alteraciones y las correcciones a aplicar, tomaremos un corte transversal de la diáfisis de un segmento óseo, referenciando la parte superior como **dorsal**, la inferior como **plantar**, la parte más próxima al eje medio del cuerpo como **1** y la más alejada **2**.

Independientemente del pie que tratemos y la posición, nos servirá como patrón que la referencia **1** siempre será la más próxima al primer dedo, mientras que la **2** la más alejada.

Seguidamente lo dividiremos en cuatro cuadrantes que denominaremos:

- Superior izquierdo: **D1**.
- Superior derecho: **D2**.
- Inferior izquierdo: **P1**.
- Inferior derecho: **P2**.



A continuación definiremos todas las posibles **alteraciones** deformantes que se pueden producir y la orientación de la cuña correctora según el patrón definido anteriormente:

#### 1.- ALTERACIÓN EN FLEXIÓN PLANTAR:

Desviación del segmento hacia plantar.

La técnica se ejecutará realizando la **base** de la cuña correctora en **D1 - D2** y la **bisagra** de cierre quedará en la intersección de **P1-P2**.

#### 2.- ALTERACIÓN EN FLEXIÓN DORSAL:

Desviación del segmento hacia dorsal.

La técnica se ejecutará realizando la **base** de la cuña correctora en **P1 - P2** y la **bisagra** de cierre quedará en la intersección de **D1 - D2**.

#### 3.- ALTERACIÓN EN LATERALIZACIÓN INTERNA:

Desviación del segmento hacia el lado interno.

La técnica se ejecutará realizando la **base** de la cuña correctora en **D2 - P2** y la **bisagra** de cierre quedará en la intersección de **D1 - P1**.

#### 4.- ALTERACIÓN EN LATERALIZACIÓN EXTERNA:

Desviación del segmento hacia el lado externo.

La técnica se ejecutará realizando la **base** de la cuña correctora en **D1- P1** y la **bisagra** de cierre quedará en la intersección de **D2 - P2**.

#### 5.- ALTERACIÓN EN ROTACIÓN INTERNA:

Desviación del segmento sobre su propio eje hacia la porción interna.

La cuña podrá realizarse de dos maneras, obteniendo el mismo resultado en ambas:

- Realinearemos en una postura neutra desrotando el segmento hacia externo. Manteniendo esta postura ejecutamos la **cuña** de forma **recta** desde **D2 - P2** y la **bisagra** de cierre en el centro de **D1 - P1**. Una vez completada la osteotomía eliminamos la fuerza desrotadora que estábamos aplicando externamente, con nuestra mano, conseguiremos un diseño final de la osteotomía en helicoidal y con efecto desrotador.
- Realizando la **cuña oblicua** desde **D2** y la **bisagra** de cierre en el centro de **P1**.

**6.- ALTERACIÓN EN ROTACIÓN EXTERNA:**

Desviación del segmento sobre su propio eje hacia la porción externa. La cuña podrá realizarse de dos maneras, obteniendo el mismo resultado en ambas:

- Realinearemos en una postura neutra desrotando el segmento hacia interno. Manteniendo esta postura ejecutamos la **cuña** de forma **recta** desde **D1-P1** y la **bisagra** de cierre en el centro de **D2-P2**. Una vez completada la osteotomía eliminamos la fuerza desrotadora que estábamos aplicando externamente, con nuestra mano, conseguiremos un diseño final de la osteotomía en helicoidal y con efecto desrotador.
- Realizando la **cuña oblicua** desde **D1** y la **bisagra** de cierre en el centro de **P2**.

**7.- ALTERACIÓN EN INFRADUCCIÓN INTERNA:**

Desviación del segmento hacia plantar con lateralización interna. La **base** comenzará en **D2** y la **bisagra** de cierre quedará en el centro de **P1**.

**8.- ALTERACIÓN EN INFRADUCCIÓN EXTERNA:**

Desviación del segmento hacia plantar con lateralización externa. La **base** comenzará en **D1** y la **bisagra** de cierre quedará en el centro de **P2**.

**9.- ALTERACIÓN EN SUPRADUCCIÓN INTERNA:**

Desviación del segmento hacia dorsal con lateralización interna. La técnica se ejecutará realizando la **base** de la cuña correctora en el cuadrante **P2** y la **bisagra** de cierre quedará en **D1**.

**10.- ALTERACIÓN EN SUPRADUCCIÓN EXTERNA:**

Desviación del segmento hacia dorsal con lateralización externa. La técnica se ejecutará realizando la **base** de la cuña correctora en el cuadrante **P1** y la **bisagra** de cierre quedará en **D2**.

Hasta ahora hemos definido las alteraciones más comunes que se producen en un solo segmento. Los dedos están formados por varios segmentos por lo que las patologías descritas hasta ahora podrían combinarse entre sí provocando un amplio número de deformidades posibles.

Debido a las múltiples posibilidades de alteraciones de la posición de los segmentos que se pueden presentar, representamos gran parte de ellas en el cuadro a continuación junto con la dirección de la corrección a realizar y el movimiento resultante.

 <b>ALTERACIÓN</b>	<b>DIRECCIÓN DE LA CORRECCIÓN</b>	<b>MOVIMIENTO RESULTANTE</b>
Flexión Plantar	D1-D2 → P1-P2	Flexión Dorsal
Flexión Dorsal	P1-P2 → D1-D2	Flexión Plantar
Lateralización Interna	D2-P2 → D1-P1	Lateralización Externa
Lateralización Externa	D1-P1 → D2-P2	Lateralización Interna
Rotación Interna (Cuña recta)	D2-P2 → D1-P1	Rotación Externa
(Cuña oblicua)	D2 → P1	
Rotación Externa (Cuña recta)	D1-P1 → D2-P2	Rotación Interna
(Cuña oblicua)	D1 → P2	
Infraducción Interna	D2 → P1	Dorsalización Externa
Infraducción Externa	D1 → P2	Dorsalización Interna
Supraducción Interna	P2 → D1	Plantarflexión Externa
Supraducción Externa	P1 → D2	Plantarflexión Interna
Flexión Plantar con Rotación Interna	D2 → P1	Dorsalización Externa
Flexión Plantar con Rotación Externa	D1 → P2	Dorsalización Interna
Flexión Dorsal con Rotación Interna	P2 → D1	Plantarflexión Externa
Flexión Dorsal con Rotación Externa	P1 → D2	Plantarflexión Interna

### Afectación Articular

Siempre que nos encontremos ante una deformidad digital, deberemos realizar un estudio exhaustivo para comprobar si existe implicación de partes blandas, óseas y/o articulares. Se consideran de elección las técnicas ODI en aquellos casos en los que no hay afectación de la movilidad interfalángica (proximal). Así pues, mediante la combinación de las técnicas O.D.I. en los diferentes segmentos que forman el dedo, conseguimos la realineación digital completa.

Si por el contrario, existiera una disminución de la movilidad en la IFP con afectación de cartilago o bien una rigidez articular, podríamos optar por la aplicación otra técnica ODI en localización más distal dentro del mismo segmento (3º cuña en falange proximal) o bien, otro tipo de técnicas de cirugía de mínima incisión más agresivas (artroplastia stoe, artrodesis...).


## Instrumental

El instrumental de cirugía de mínima incisión que utilizaremos para las técnicas O.D.I. es el siguiente:

1.- *Micromotor y pieza de mano con reductora*. Nos permitirán imprimir potencia a baja velocidad y nos ayudarán a realizar las osteotomías a bajas revoluciones.

2.- *Fresas*. Fresa Shannon Isham pequeña, media o larga. Son fresas de corte, que utilizaremos imprimiendo un movimiento de vaivén.

El tamaño de las fresas mediana y corta viene determinado exclusivamente por su superficie de corte. El uso de una u otra longitud variará según el diámetro de hueso que se pretende osteotomizar. Así pues, usaremos la larga para huesos con diámetros grandes tales como la falange proximal del primer dedo y la mediana y corta para las falanges de los dedos menores.



Shannon Isham larga



Shannon Isham mediana



Shannon Corta

3.- *Bisturí. Hoja Beaver 64 MIS*. Permite hacer incisiones de 1mm a través de las cuales realizaremos las técnicas O.D.I. También las usaremos para aplicar técnicas sobre los tejidos blandos adyacentes.

4.- *Fluoroscopio*. Instrumental de control radiológico de baja intensidad que permite visualizar el campo operatorio en tiempo real en todos los planos del espacio.

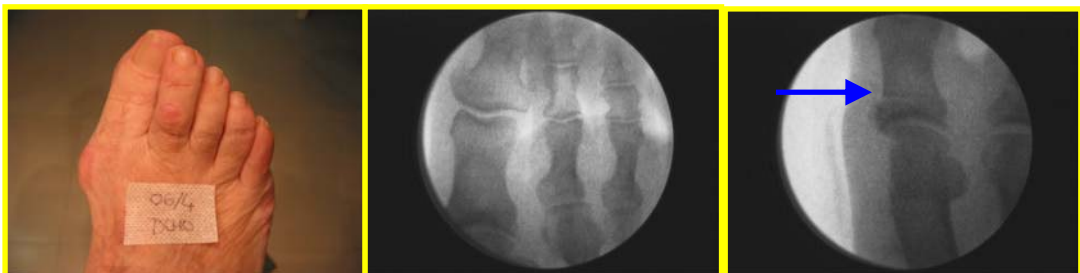5.- *Suturas*. Debido al pequeño tamaño de las incisiones, en muchas ocasiones no se sutura.

# 1º DEDO

Las deformidades que puede presentar el primer dedo son muchas y variadas y en dependencia de la disposición que adquiera la falange proximal nos determinará la localización y ejecución de la cuña. Generalmente van acompañadas de deformidades de los dedos menores adyacentes por lo que a veces es necesario también aplicar técnicas MIS sobre ellos.

Las deformidades más frecuentes que encontramos en el primer dedo son las siguientes:

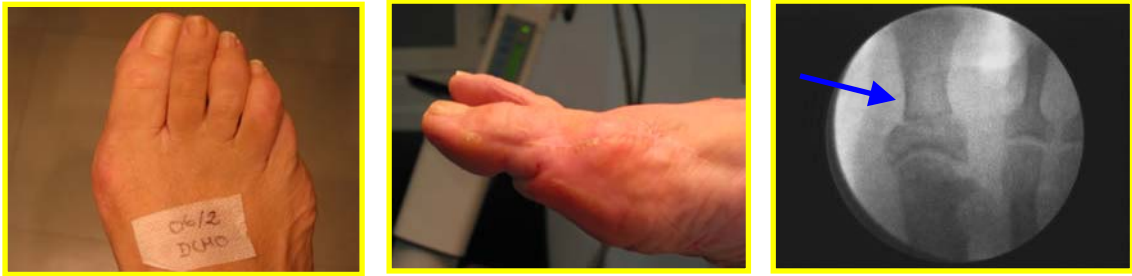- Rotación interna y lateralización externa, formando parte del HV. La cuña que realizaremos sobre el 1º dedo se hará siguiendo el patrón descrito anteriormente (**D2 - P1**) mientras que para el HV se realizarán las técnicas de cirugía MIS específicas para él.
- Desviación del 1º dedo hacia Lateral externo acompañado generalmente de la desviación de los dedos adyacentes. La cuña se realizará con **base interna D1 - P1** y la **bisagra** de cierre en **D2 - P2**. tanto en el 1º dedo como en el resto de los dedos menores que hayan sido arrastrados por esa deformidad.



Desviación del 1º dedo hacia lateral externo

- Flexión dorsal de la falange proximal del primer dedo con flexión plantar de la falange distal. Esta deformidad se suele ver en pies cavos y la cuña que realizaremos en la falange proximal será de **P1-P2** con vértice a **D** obteniendo un movimiento de plantarflexión de la misma.
- Post intervenciones quirúrgicas Yatrogénicas. Es la situación menos frecuente y en dependencia de la postura del 1º dedo realizaremos la cuña con objeto de realinearlo. Por ejemplo: en casos de atavismo del primer dedo, la cuña será de **D2 - P2** con vértice interno
- Otras. Son múltiples las posibilidades patológicas de desalineación que se pueden producir en el primer dedo. Las correcciones que se deben realizar serán específicas para cada caso, siguiendo las directrices de orientación de las técnicas ODI.

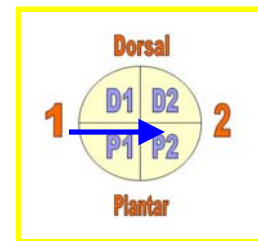




Postyatrogenia

### Forma de realización

La osteotomía más frecuente es la que se ejecuta dentro de las técnicas del Hallux Valgus y cuyo objetivo es la lateralización interna del dedo. Esta incisión se realiza dorsolateral y aproximadamente a 1 cm. de la articulación MTF profundizando hasta la cortical. Con una fresa Shannon Isham larga se comenzará la osteotomía en **D1 - P1** dejando la bisagra de cierre en la intersección **D2 - P2**.

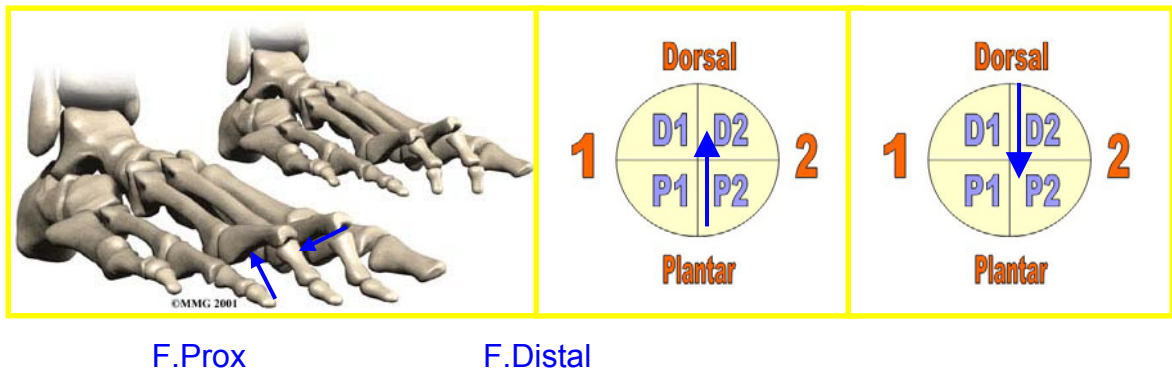


El resto de osteotomías para la corrección de las alteraciones posicionales del 1º dedo también se pueden realizar desde este punto de abordaje salvo las que pretendan conseguir una lateralización externa.

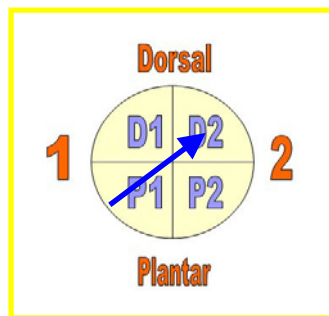
## 2º, 3º, 4º y 5º DEDOS

Para comprender de una forma sencilla la aplicación de las técnicas O.D.I. en los dedos vamos a analizar las alteraciones más frecuentes:

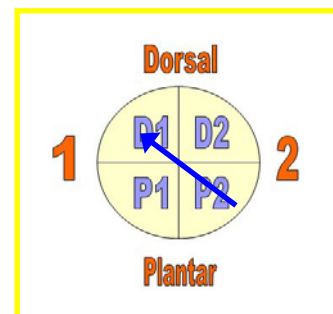
- Dedo en Martillo: La falange proximal se sitúa en flexión dorsal, la falange media en flexión plantar mientras que la distal puede estar normal o en flexión dorsal. Las técnicas O.D.I. que realizaremos serán: en la falange proximal con un abordaje plantar una osteotomía de base **P1-P2** y con bisagra de cierre en **D1-D2** y en la falange media, con un abordaje dorsal, una osteotomía de base **D1-D2** y con bisagra en **P1-P2**.
- Dedo en garra proximal: la falange proximal está en flexión dorsal mientras que la falange media y distal están en flexión plantar. Realizaremos un abordaje plantar en la falange proximal **P1-P2** con vértice en dorsal **D1-D2** y en la falange media mediante un abordaje dorsal realizaremos una cuña de dorsal **D1-D2** a plantar **P1-P2**.



- **Supraducción:** la falange proximal se encuentra en flexión dorsal con lateralización externa o interna posicionándose superiormente a los dedos adyacentes. Las cuñas se realizarán de **P1** con bisagra en **D2** o de **P2** con bisagra en **D1** respectivamente para conseguir la realineación de los dedos.



Supraducción con lateralización externa

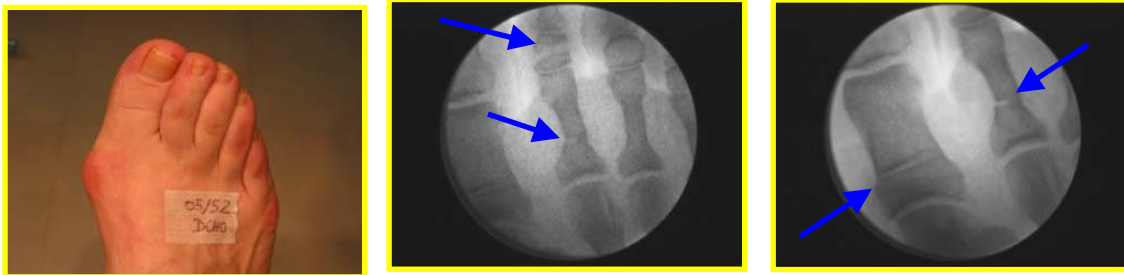


Supraducción con lateralización interna

- **Infraducción:** la falange proximal se encuentra en flexión plantar con lateralización externa o interna posicionándose inferiormente a los dedos adyacentes. Las cuñas se ejecutarán de dorsal a plantar **D1** con cierre en **P2** o de **D2** con bisagra en **P1** respectivamente.

En la mayor parte de los procesos patológicos de los dedos existe implicación de elementos musculotendinosos, otros elementos óseos y de factores extrínsecos por lo que el número de alteraciones posibles es muy elevado. Cada caso deberá ser diseñado de forma única siguiendo los patrones O.D.I. descritos anteriormente. Se ejecutarán tantas técnicas ODI como sea necesario para conseguir la realineación total de los segmentos.

## Caso 1: Doble osteotomía del 2º dedo

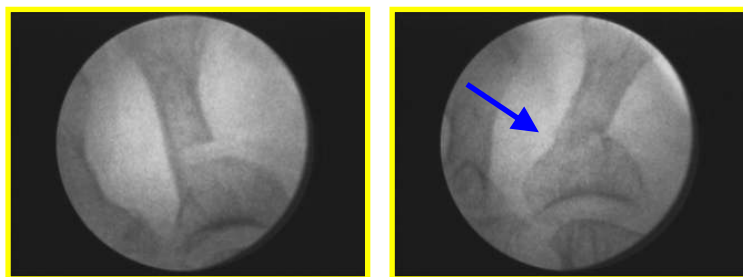


### Orden de las osteotomías

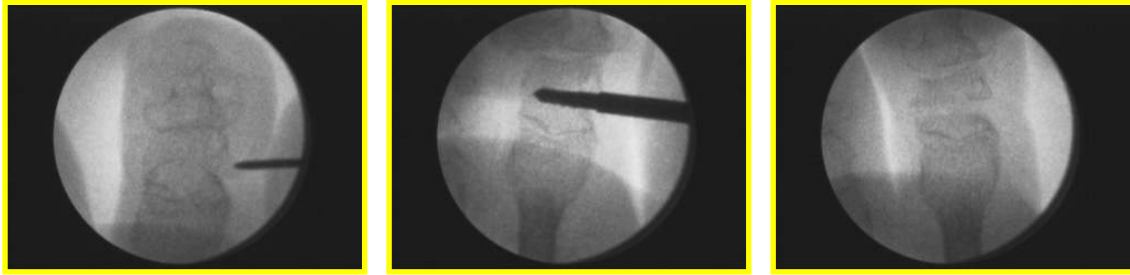En las deformidades de los dedos en las que a priori es necesario realizar una técnica O.D.I. en cada falange, se realizará primero la osteotomía del segmento óseo más proximal y en último lugar la osteotomía en el segmento distal. La postura que adopte el dedo después de la primera técnica nos determinará si la corrección conseguida es la suficiente o si es necesario aplicar otra técnica en porciones más distales.

### Forma de realización

Las incisiones para las técnicas O.D.I. en la falange proximal se realizan desde plantar a nivel del 1/3 proximal de la falange mientras que en la falange media se realizan desde dorso lateral y a nivel central o diafisario para evitar posibles daños vasculares. Utilizaremos el bisturí Beaver con la hoja 64 MIS realizando una incisión perpendicular en piel hasta llegar a cortical. Con la fresa Shannon Isham mediana o corta combinaremos las diferentes direcciones de las osteotomías en ambas falanges para obtener una buena alineación del dedo.

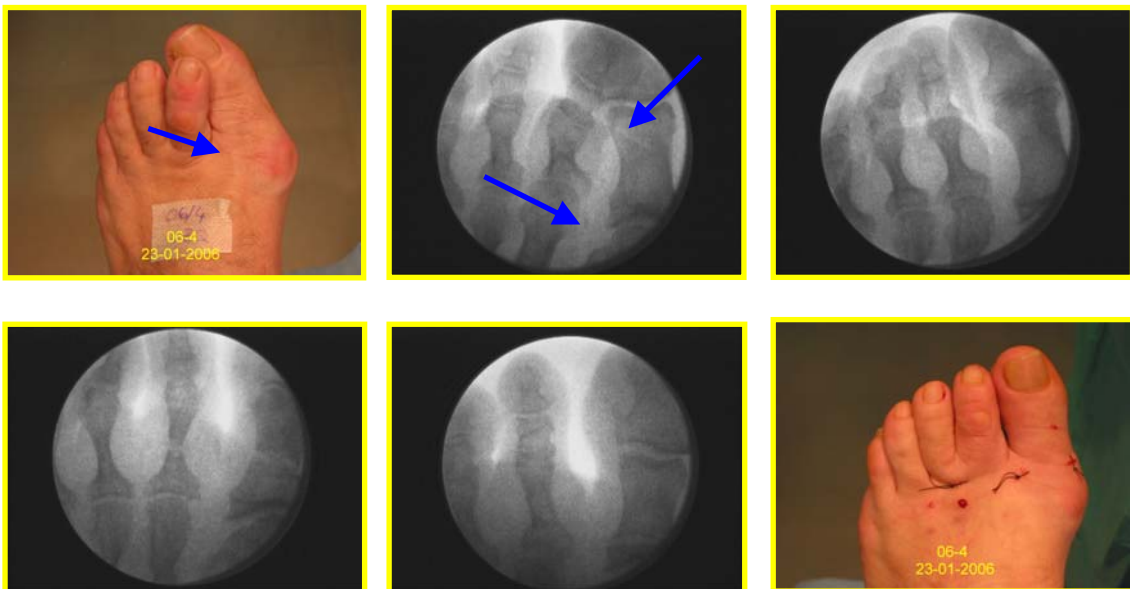


Técnicas ODI en la Falange Proximal

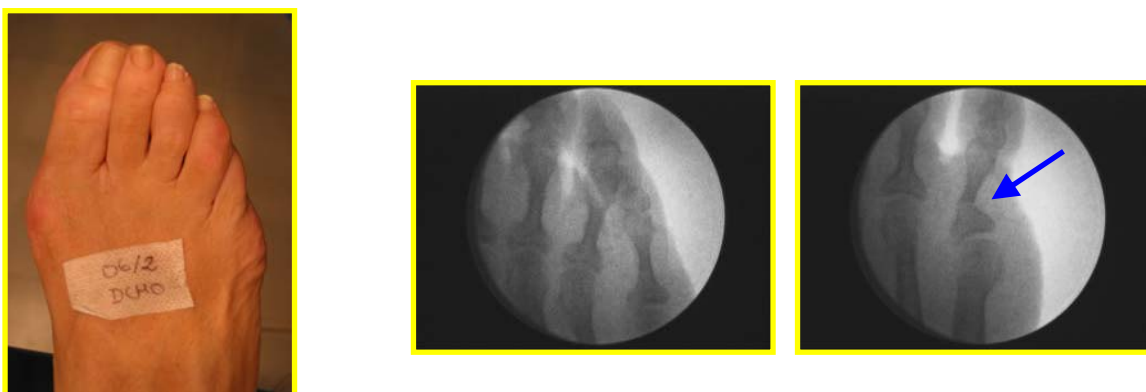


Técnicas ODI en la Falange Media

**Caso 2: Técnicas ODI en el 2º dedo pie izquierdo**



**Caso 3: Técnica ODI en el 5º dedo del pie derecho**



## Vendajes

La Osteotomía Digital Incompleta (ODI) en sí misma es estable por lo que los vendajes ayudarán al cierre de las cuñas realizadas y a mantener el segmento óseo en su posición final hasta que se consolide el callo blando.

Los vendajes se realizarán con tiras de esparadrapo de papel de 2,5 cm. de ancho para el 1º dedo y que tengan abierto uno de sus extremos mediante un corte longitudinal para el resto de los dedos.

Estos dos extremos libres se utilizarán a modo de abrazadera y se utilizarán tantas tiras como sea necesario para la correcta realineación del dedo. Su dirección podrá ser hacia dorsal, plantar o lateral para poder cerrar la(s) cuña(s) diseñadas.

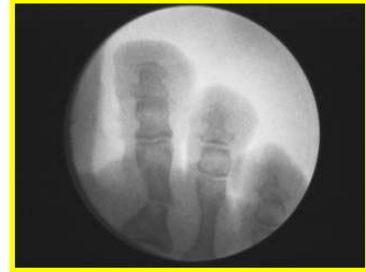Los vendajes serán necesarios por lo menos durante el tiempo que dure la consolidación primaria. Independientemente de los vendajes, es necesario el uso de zapatilla postquirúrgica durante aproximadamente 45 días.

## Ventajas de las técnicas O.D.I.

- Intervención que sólo se debe realizar con cirugía de mínima incisión.
- Nula movilidad interfragmentaria.
- Nula o mínima inflamación postoperatoria.
- Mayor congruencia de las carillas óseas lo que proporcionará más estabilidad en el foco de fractura y por tanto una mayor rapidez en la formación del callo óseo.
- Callos óseos menos voluminosos por crear poco 'gap' o espacio interfragmentario.
- Menor riesgo de no union por el uso de bajas revoluciones y poco riesgo de crear lesiones por hipertermia.
- Menor traumatismo tisular por ser más conservador.
- Menor dolor postoperatorio.
- Mayor facilidad de realización de vendajes a posteriori.
- Mejor aspecto estético y radiológico de los dedos.
- No acortamiento de dedos.
- Se ejecutarán tantas como sea necesario.
- Al realizarse las osteotomías en segmentos óseos, no se provocan alteraciones de movilidad al no actuar sobre superficies articulares.
- En caso de no obtener buenos resultados quirúrgicos, permite la realización de otras técnicas quirúrgicas más agresivas como pueden ser las artroplastias o las artrodesis.

### Inconvenientes de las técnicas O.D.I.

- Técnicas que requieren un entrenamiento adecuado ya que son de difícil ejecución y experiencia en cirugía MIS para lograr resultados óptimos por lo que la curva de aprendizaje en este tipo de técnicas es lenta.
- Conocimientos anatómicos del área para no lesionar estructuras vecinas.
- Control fluoroscópico continuo intraoperatorio para conseguir que las osteotomías sean incompletas y poder valorar el cierre de las mismas.
- Aparición de callos óseos exuberantes.
- Si la osteotomía no está bien diseñada la corrección que se obtiene es insuficiente o puede no conseguir el efecto deseado.
- Si la osteotomía es excesiva se puede conseguir una hipercorrección no deseada.
- En algunas ocasiones con la deambulación, se puede producir la rotura completa de la osteotomía con incongruencia de los fragmentos, lo que provocará un callo óseo mayor y probablemente una alineación menos estética.



### Conclusiones

La estabilidad que nos aportan las osteotomías incompletas, la rápida consolidación y la efectividad correctora, hacen que las técnicas ODI, sean de elección en las correcciones de las deformidades digitales, frente a otras osteotomías descritas anteriormente.

Los vendajes en el periodo postoperatorio son fundamentales ya que permitirán el cierre de las cuñas realizadas y su mantenimiento durante el periodo de consolidación primaria.

Otro de los objetivos de esta comunicación, es la de crear un código común para poder definir la dirección de las osteotomías digitales, de esta manera y siguiendo este concepto, se puede entender de una manera rápida y clara el poder corrector y la dirección de la misma.

## **Bibliografía**

- Dr. Stephen A. Isham. Apuntes Annual LSU Cadaver Seminary 2004.
- Bycure Blair M. Bycure on Minimal Incisión Surgery. Ed Weissman, 1990.
- Aguilar Beltrán J. Yatrogenias. Tratamiento quirúrgico por mínima incisión. 2001.
- Mercado O.A., Atlas de Cirugía del pie, Vol. I, 1995.
- Varios. Cirugía Podológica. Técnicas de Mínima Incisión. Ediciones Mileto. 2004.
- Ramírez, L. y Col. Instrumental en técnicas de Cirugía de Mínima Incisión. Rev. Española de Podología nº 5. 2004.
- Nieto, E. Cirugía MIS del Hallux Valgus Medio. Técnica Reverdin – Isham. Rev Española de Podología. Nº 2. 2003.
- Teatino Peña, J.A.: Cirugía por mínima incisión en los dedos medios. Ed. Podoscopio, 1995.
- Teatino Peña, J.A.: Cirugía del 5º radio. Técnicas MIS ed. Podoscopio, 1997.
- Rodríguez Valverde, E.: Experiencias MIS. Actuación para subsanar errores. Cirugía en Podología. Ed. F.E.P., 1989.
- Nieto, E. Artroplastia STOE. I Congreso Nacional de la AECP. Arnedillo, 2000.
- Gorman, J. Minimal incision surgery and laser surgery in podiatry. USA. 1983
- Teatino Peña, J.A. Técnicas MIS en cirugía digital. En: I Seminario Monográfico de Cirugía de Mínima Incisión. Bilbao; 2003.